

**NUEVAS
INDICACIONES**



100 %
EFICACIA FRENTE A
DIROFILARIA^{1,2}

ÚNICO*
CON INDICACIÓN
HYALOMMA MARGINATUM
TRANSMISORA DE LA FIEBRE
CRIMEA-CONGO

**PROTECCIÓN
DE OTRO NIVEL,
PARA COMPAÑEROS
DE OTRO NIVEL**

**EL ANTIPARASITARIO MÁS COMPLETO
PARA PERROS.**



PARÁSITOS EXTERNOS:

PARÁSITOS INTERNOS:

NUEVAS INDICACIONES:

*Junto con NexGard® y FRONTPRO®.

**Reducción del riesgo de infección. Efecto indirecto debido a la actividad del medicamento sobre los vectores (pulgas y garrapatas).

1. Tielemans E, et al. 25th International Conference of the World Association for the Advancement of Veterinary Parasitology (WAAVP). 2015, 16-20 Agosto; Abstracts: 512.
2. Otsuki T. 25th International Conference of the World Association for the Advancement of Veterinary Parasitology (WAAVP). 2015, 16-20 Agosto; Abstracts: 525.



CONSULTA LA FICHA
TÉCNICA AQUÍ
En caso de duda,
consulte a su veterinario.



**NexGard
SPECTRA®**

Enfermedad renal crónica

Hipertiroidismo

Alteraciones oculares



A MENUDO ESCONDEN HIPERTENSION

La hipertensión afecta al **27%** de los gatos con **hipertiroidismo**¹ y al **40%** de los gatos con **ERC**², y el **60%** de los gatos hipertensos desarrolla **anomalías oculares**³.



Primer medicamento registrado para hipertensión en medicina veterinaria



Fármaco de referencia especialmente diseñado para gatos

Fuentes: 1. Stammeleer et al, Blood pressure in hyperthyroid cats before and after radioiodine treatment, JVIM, 2024 2. Bijsmans et al, Changes in systolic blood pressure over time in healthy cats and cats with chronic kidney disease, JVIM, 2015 3. Cirila et al, Ocular fundus abnormalities in cats affected by systemic hypertension: Prevalence, characterization, and outcome of treatment, Vet Ophthalmol, 2021



¿Cuál es tu DIAGNÓSTICO?

L. Martín-Carrasco,^{1,2} E. Mínguez-Pereira,^{1,2} R. Salgüero-Fernández,^{1,2,3}
E. Martínez de Merlo,^{1,2} M.I. García-Real^{1,2}

¹Departamento de Medicina y Cirugía Animal. ²Servicio de Diagnóstico por Imagen. Hospital Clínico Veterinario Complutense, Universidad Complutense de Madrid. Avenida Puerta de Hierro s/n. 28040 Madrid.

³Veterios Hospital Veterinario. Arrastaria 23. 28022 Madrid.

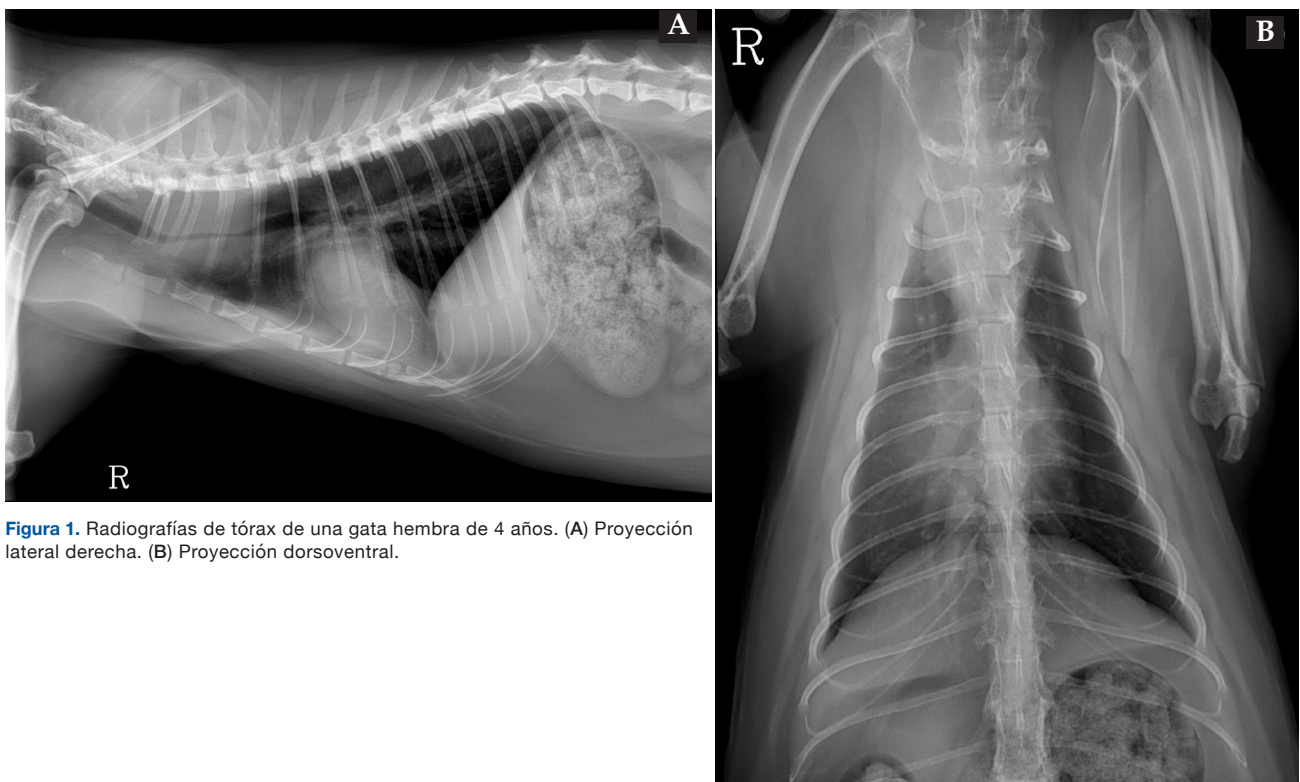


Figura 1. Radiografías de tórax de una gata hembra de 4 años. (A) Proyección lateral derecha. (B) Proyección dorsoventral.

Historia

Acude a consulta de medicina general para segunda opinión una gata de raza común europeo de 4 años, con un cuadro de disnea y ruidos respiratorios de 3 meses de duración. En su centro veterinario se había instaurado un tratamiento con corticoides al inicio del proceso, con el que presentó una mejoría parcial temporal. La paciente era positiva al virus de la leucemia felina (FeLV).

En la exploración física se apreció respiración con boca semiabierta, así como estridores y sibilancias en la auscultación pulmonar, que se atenuaban con la hiperextensión del cuello. El análisis sanguíneo completo reveló que el hematocrito se encontraba en el límite inferior, siendo del 25 % (rango de referencia 25-45 %), sin otras alteraciones significativas a nivel hematológico ni bioquímico.

Se realizó un estudio radiográfico del tórax en proyecciones lateral derecha y dorsoventral (Fig. 1).

Describe las alteraciones radiográficas observadas

¿Cuáles son los diagnósticos diferenciales compatibles con los signos radiográficos observados?

¿Es necesario realizar otras técnicas de diagnóstico por imagen o pruebas para alcanzar el diagnóstico definitivo?

Contacto: lauram22@ucm.es

Describe las alteraciones radiográficas observadas

Ambas proyecciones mostraron la presencia de una masa de opacidad tejido blando-líquido localizada a nivel del mediastino craneodorsal a la altura de los espacios intercostales 1 a 3 (Fig. 2). La lesión medía aproximadamente 30 mm de anchura x 38 mm de longitud y rodeaba concéntricamente la luz traqueal, produciendo una estenosis marcada y localizada de la estructura, con un diámetro reducido de 1,2-4,4 mm, en comparación con los 6 mm observados en el resto de la región cervical y torácica.

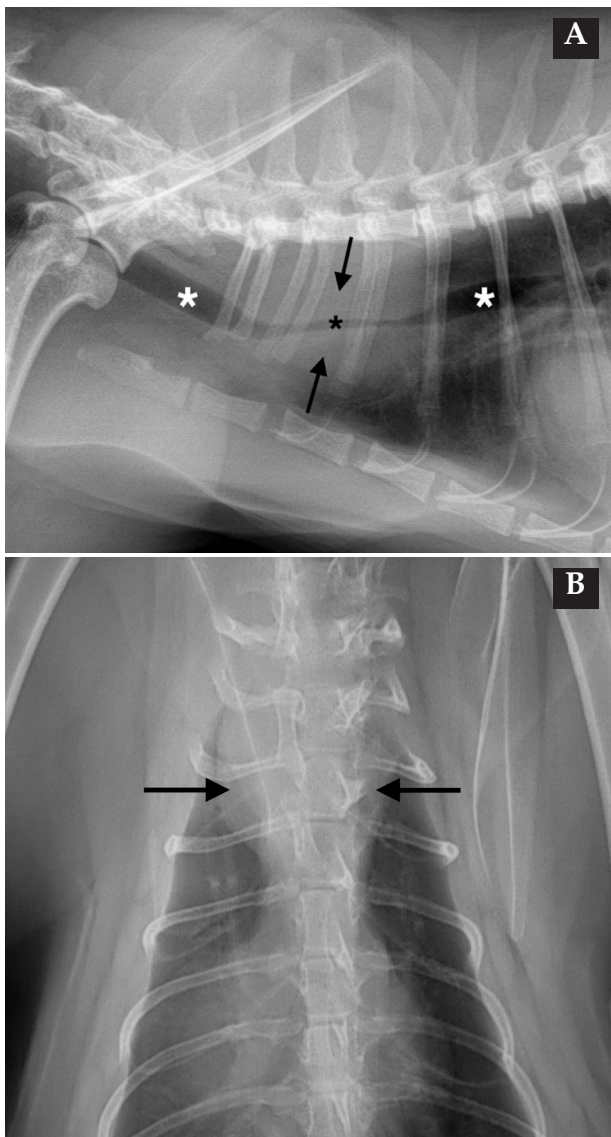


Figura 2. Imágenes ampliadas de las radiografías de la Figura 1. (A) Proyección lateral derecha. (B) Proyección dorsoventral. Se observa una masa de opacidad tejido blando-líquido (flechas negras) afectando a la porción torácica de la tráquea. La masa se extiende a la altura del segmento vertebral T1-T3, causando una reducción significativa de la luz traqueal (asterisco negro) en comparación con el diámetro normal de la tráquea (asteriscos blancos).

¿Cuáles son los diagnósticos diferenciales compatibles con los signos radiográficos observados?

Dada la localización de la masa y la identificación de la tráquea con diámetro reducido en la zona central de la misma, se consideró el origen traqueal como el más probable.

El diagnóstico diferencial más frecuente de las masas traqueales es neoplasia, tanto benigna (p. ej., condroma, leiomioma) como maligna (p. ej., linfoma, fibrosarcoma, condrosarcoma, adenocarcinoma). Otros diagnósticos diferenciales a tener en cuenta son hematomas secundarios a traumatismos o alteraciones de la coagulación, amiloidosis, pólipos inflamatorios y granulomas secundarios a cuerpo extraño, infecciones por micobacterias y enfermedades parasitarias.¹ En este caso, siendo un paciente positivo a FeLV y de edad relativamente joven, el diagnóstico diferencial más probable fue linfoma traqueal.

¿Es necesario realizar otras técnicas de diagnóstico por imagen o pruebas para alcanzar el diagnóstico definitivo?

Para llegar al diagnóstico definitivo en este caso se realizó una ecografía torácica y una punción ecoguiada con aguja fina de la lesión. La ecografía mostró una masa concéntrica, hipoeoica y homogénea, de bordes ligeramente irregulares y bien definidos, rodeando la luz traqueal (Fig. 3), y que medía aproximadamente 40 mm de longitud y 18 mm de anchura, con grosores asimétricos desde 3 a 12 mm. Las muestras citológicas presentaban una población linfoide no muy abundante, constituida por linfocitos activados y linfoblastos, lo que confirmaba el diagnóstico diferencial más probable. Además, se realizó una ecografía abdominal que fue compatible con la normalidad.

Se instauró un tratamiento quimioterápico basado en un protocolo COP (ciclofosfamida, vincristina y prednisolona). Tras la primera semana de quimioterapia, el patrón respiratorio se normalizó por completo. Sin embargo, los tutores decidieron suspender el tratamiento tras la tercera sesión, por motivos económicos, manteniendo solo la prednisolona. A las dos semanas, la paciente tuvo que ser eutanasiada por empeoramiento severo del cuadro clínico.

Comentario

Las neoplasias traqueales son poco frecuentes en animales domésticos. En gatos se han descrito de manera esporádica, siendo los tumores más frecuentes el linfoma de células B y las neoplasias epiteliales malignas, como el adenocarcinoma, el carcinoma y el carcinoma de células escamosas. No obstante, también se han des-

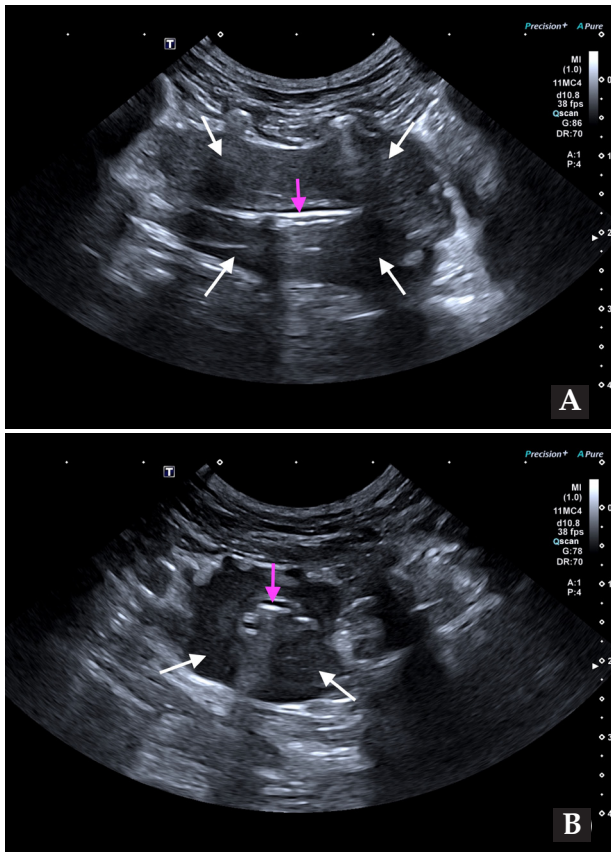


Figura 3. Imágenes ecográficas en cortes longitudinal (A) y transversal (B) de la masa traqueal obtenidas con abordaje intercostal. Se observa una lesión tipo masa concéntrica, de bordes ligeramente irregulares y bien definidos, hipoeoica y homogénea (flechas blancas) rodeando la luz traqueal (flechas rosas).

critos tumores no epiteliales y lesiones inflamatorias.^{2,3}

La edad media de aparición de las neoplasias traqueales en gatos es de 10-11 años, aunque se ha descrito su aparición en gatos jóvenes positivos a FeLV en casos de linfoma.^{2,4} Estas masas pueden causar obstrucción de la vía aérea cuando alcanzan un tamaño determinado, por lo que la sintomatología más común incluye disnea o distrés respiratorio, seguido de sibilancias y ruidos respiratorios, tos y alteraciones en la vocalización.³

Fuente de financiación: este trabajo no se ha realizado con fondos comerciales, públicos o del sector privado.

Conflicto de intereses: los autores declaran que no existe conflicto de intereses.

Bibliografía

1. Drees R. Canine and Feline Larynx and Trachea. En: Seiler GS, Thrall DE (eds): *Textbook of Veterinary Diagnostic Radiology*, 8th ed. Philadelphia, Saunders, 2024. pp: 592-607.
2. Berrocal A, Negrão Watanabe TT, Brinker EJ, Lui CC, Barrantes Murillo DF: Review of tracheal neoplasia in dogs and cats (1961–2024). *Vet Pathol* 2025; 62(6): 913-921.
3. Kanemoto H, Fujiwara-Igarashi A, Kobayashi T *et al.*: Retrospective

study of feline tracheal mass lesions. *J Feline Med Surg* 2023; 25(5): 1098612X231164611.

Un estudio realizado en 16 gatos reveló una mayor prevalencia de masas en la parte cervical que en la parte intratorácica de la tráquea, siendo menos frecuente el crecimiento a partir de la parte dorsal y ventral de la tráquea de manera simultánea.³ Para el diagnóstico de estas lesiones es imprescindible utilizar las técnicas de diagnóstico por imagen. El estudio radiográfico y ecográfico de la tráquea tiene gran utilidad en el diagnóstico de esta condición, si bien la tomografía computarizada proporciona una información más detallada de la extensión de la lesión tanto a nivel local como a distancia. Se ha descrito la apariencia ecográfica de estas lesiones como masas hipoeoicas adyacentes a la tráquea, que disminuyen la luz y ocasionalmente destruyen la pared.³ En TC, suelen ser lesiones infiltrativas de densidad tejido blando originándose de la pared traqueal, tanto excéntricas como concéntricas, con moderado realce de contraste, que producen distintos grados de estrechamiento de la luz traqueal, dependiendo del tamaño y localización.^{3,4}

Para establecer el diagnóstico definitivo es necesario tomar una muestra citológica o histopatológica de la lesión. Aunque en este caso fue posible tomar una muestra guiada por ecografía, en ocasiones es necesario que la muestra esté guiada por tomografía o no es posible acceder a la misma externamente. En estos pacientes, otras opciones incluyen realizar un lavado traqueal o tomar una biopsia por endoscopia.³

Las opciones de tratamiento para el linfoma traqueal solitario incluyen la escisión mediante cirugía, la quimioterapia, la radioterapia o una combinación de estas modalidades.² La mayoría de los linfomas traqueales en gatos se han clasificado como de bajo grado, con un comportamiento similar al de los linfomas nasales, lo que se traduce en una mayor supervivencia media en comparación con otras neoplasias traqueales.^{3,5}

En conclusión, las masas traqueales deben ser consideradas dentro del diagnóstico diferencial en gatos que presenten signos respiratorios crónicos, siendo fundamental el uso de las técnicas de diagnóstico por imagen para su diagnóstico.

study of feline tracheal mass lesions. *J Feline Med Surg* 2023; 25(5): 1098612X231164611.

4. Brown EM, Rademacher N, Gieger TL, *et al.*: What is your diagnosis? Tracheal lymphoma. *J Am Vet Med Assoc*. 2010; 236(9): 953-954.

5. Rodríguez-Piza I, Borrego JF, Treggiari E *et al.*: Clinical presentation, treatment and outcome in 23 cats with laryngeal or tracheal lymphoma. *J Feline Med Surg* 2023; 25(1):1098612X221143769.

Milbeprazin Sabor

Antiparasitario seguro y de amplio espectro para perros y gatos

Milbemicina oxima + Prazicuantel

Tratamiento eficaz contra las principales parasitosis intestinales, vermes pulmonares y prevención contra la *Dirofilaria immitis*.



Comprimidos con sabor para facilitar la administración

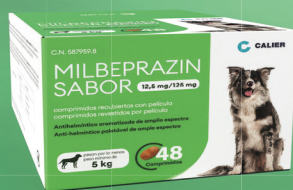2,5 mg MILBEMICINA
25 mg PRAZICUANTEL



Consulta la Ficha



12,5 mg MILBEMICINA
125 mg PRAZICUANTEL



Consulta la Ficha



4 mg MILBEMICINA
10 mg PRAZICUANTEL



Consulta la Ficha



16 mg MILBEMICINA
40 mg PRAZICUANTEL



Consulta la Ficha



La nueva generación de suplementos para la salud articular de perros y gatos

Con **membrana de cáscara de huevo**, que refuerza la elasticidad y la función articular



Mejora la movilidad en perros y gatos, siendo percibida por los tutores en tan solo 7 días.¹⁻²

MOVOFLEX® Soft Chews contiene una formulación única y completa a partir de ingredientes sinérgicos de alta calidad que ayudan a cuidar la salud articular y la movilidad.^{1,2}

Un comprimido masticable al día, sin dosis de carga.

everyday
CARE



1. Nicolas et al. "Movoflex® Soft Chews Can Improve Dogs' Mobility, According to Owners". EC Veterinary Science 7.10 (2022): 13-2; 2. Ereau C et al. an eggshell membrane-based supplement is well tolerated by cats and can improve their mobility, according to owners. In: proceedings of the ESVOT congress 2024. Lisbon, Portugal, 2024.